

## Linsenchirurgie – refraktiv, kurativ, antiglaukomatös? Eine Operation für alles? Eine Nutzen-Risiko-Analyse

(Lens surgery – refractive, curative, antiglaucomatous?  
One surgery for everything? A risk-benefit analysis)

Anja Liekfeld  
Potsdam



# Linsenchirurgie – refraktiv, kurativ, antiglaukomatös? Eine Operation für alles?

## Eine Nutzen-Risiko-Analyse

(Lens surgery – refractive, curative, antiglaucomatous?  
One surgery for everything? A risk-benefit analysis)

Anja Liekfeld  
Potsdam

→ Zusammenfassung: Die moderne Linsenchirurgie hat sich mit der Operation des Linsenaustausches inzwischen – neben der Behandlung des grauen Stars – in der refraktiven Chirurgie etabliert und ist auch bei der Behandlung von Glaukomen wirksam. Vor allem aufgrund der geringen Komplikationsrate und des standardisierten Operationsverfahrens ist die Linsenextraktion auch bei noch klarer oder gering getrüübter Linse durchführbar. Neben der Visusminderung sind auch andere subjektive optische Beeinträchtigungen wie Blendung oder Kontrastverlust als Operationsindikation anzusehen. In der refraktiven Chirurgie ist vor allem die Presbyopiekorrektur ein erfolgreiches Anwendungsgebiet der Linsenchirurgie. Der operative Linsenaustausch kann auch bei der Behandlung einer Glaukomerkrankung sinnvoll sein: Je nach Glaukomform kann die Senkung des Augeninnendrucks durch die Linsenoperation bei bis zu 40 mmHg (phacomorphe Engwinkelsituation) liegen.

OPHTHALMO-CHIRURGIE 33: 69–72 (2021)

→ Summary: Modern lens surgery is established not only as a therapy of cataract but also in refractive surgery and as effective procedure in glaucoma. Mainly due to a very low complication rate and a standardized surgery, lens extraction can be performed even in clear or nearly clear lenses. In addition to a reduction of visual acuity other subjective optical impairments, i.e. glare or loss of contrast sensitivity, are also considered indications for lens extraction. In refractive surgery, lens exchange is especially successful as correction of presbyopia. Lens exchange may also be useful in the treatment of glaucoma: depending on the form of glaucoma, the reduction of intraocular pressure by lens extraction can be up to 40 mmHg (in phacomorphic angle-closure).

OPHTHALMO-CHIRURGIE 33: 69–72 (2021)

→ Die Linsenchirurgie ist die am häufigsten durchgeführte Operation in der Ophthalmologie und überhaupt. Dabei ist sie schon lange keine Operation mehr, die ausschließlich bei fortgeschrittener Katarakt zur Visusverbesserung durchgeführt wird. Seit Jahren etabliert sich die Linsenextraktion neben dem kurativen Aspekt der Kataraktentfernung als refraktive und antiglaukomatöse Therapie.

### **Kurative Kataraktextraktion: Visus ist nicht alleinige Operationsindikation**

Früher galt klassischer Weise ein Visus von mindestens  $< 0,63$  als klare Indikation für die Operation einer Katarakt. Heute ist

es in der Fachwelt jedoch anerkannt, dass grundsätzlich auch subjektive kataraktbedingte Funktionseinbußen, die zu Beeinträchtigungen im Alltag führen, eine Operationsindikation darstellen. Die erweiterte Indikationsstellung kommt zum einen von dem geringen Risiko einer langfristigen Funktionseinbuße bei der Linsenextraktion [9]. Zum anderen ist auch der Fortschritt bei den eingesetzten Technologien ein Grund für die erweiterte Indikationsstellung, da hierdurch die vorher sagbaren Ergebnisse für die Patienten deutlich verbessert worden sind [10].

Nach wie vor ist die Endophthalmitis die schwerwiegendste und gefürchtetste Komplikation mit einer Rate von 0,02 bis 0,67 %. Die Zahlen variieren je nach Operationstechnik und

Endophthalmitisprophylaxe. So ist aus der ESCRS-Studie von 2007 bekannt [5], dass bestimmte Vorgehensweisen eine signifikante Reduktion des Risikos ermöglichen: Hierzu zählen eine intrakamerale Antibiotikagabe (in der Regel Cefuroxim oder Moxifloxacin) am Ende der Operation, die Verwendung von Akryl statt Silikon als Linsenmaterial, wenn der Schnitt eher weiter peripher und nicht „clear-corneal“ angelegt wird, und wenn die Operation insgesamt unkompliziert verläuft. Diese Aspekte sollten unbedingt und umso mehr bedacht werden, wenn eine Linsenextraktion bei noch klarer Linse erfolgt, wie z. B. bei der refraktiven Chirurgie als refraktiver Linsenaustausch.

### Refraktiver Linsenaustausch

Die Brillenunabhängigkeit im Alltag ist die Hauptindikation für einen refraktiven Linsenaustausch. Dabei weisen presbyopiekorrigierende Intraokularlinsen in vielen Studien eine Erfolgsrate von 100 % auf. Die trifokalen Multifokallinsen ermöglichen dabei die zuverlässigste Brillenunabhängigkeit in allen Entfernungen.

In der refraktiven Chirurgie ist die Linsenoperation ein fester Bestandteil geworden und nimmt im Vergleich zur Laseranwendung an der Hornhaut an Bedeutung zu. Dies ist v. a. auf die fortgeschrittenen Technologien der Intraokularlinsen (IOL), die Perfektionierung der Operationstechniken und die Opti-

mierung der Linsenberechnung zurückzuführen [15]. Gleichzeitig steigt in einer alternden Gesellschaft – vor allem bei der Patientengruppe „50+“ – das Bedürfnis der Patienten nach Brillenfreiheit. Hier stellt der Linsenaustausch mit Einsatz einer multifokalen oder presbyopiekorrigierenden Intraokularlinse die zuverlässigste Korrekturoption dar. Es existieren zahlreiche Langzeitstudien, in denen eine Brillenunabhängigkeit von bis zu 100 % mit großer subjektiver Zufriedenheit bei den Patienten dokumentiert wird [3, 6, 14, 16, 17]. Dabei schneiden die trifokalen Linsensysteme besonders zuverlässig ab, was sich gut anhand der Defokuskurven nachvollziehen lässt. So zeigen auch unsere eigenen Daten (Abbildung 1) einen Visus von > 0,63 über einen Bereich von +1,0 bis -3,5 Dioptrien Defokus. Dies gewährleistet einen zufriedenstellenden Visus im Alltag – ohne Brille für alle Entfernungen. Dennoch sollten die optischen Nebenwirkungen von presbyopiekorrigierenden IOL, speziell den klassischen Multifokallinsen, dem Chirurgen bekannt sein und im Vorfeld der Operation mit den Patienten diskutiert werden. So werden diese Linsen zwar selten (bis zu 7 %) explantiert [18], allerdings sind optische Nebenwirkungen wie Glare, Halo, Verschwommensehen oder Dysphotopsien mit zirka 65 % der weitaus häufigste Grund, wenn Multifokallinsen doch explantiert werden müssen. Im Gegensatz dazu spielen optische Nebenwirkungen bei der Explantation von Monofokallinsen nur bei 3 % der Patienten eine Rolle [11]. Bei der Linsen Chirurgie als refraktive Chirurgie ist die Risikoabwägung und -minimierung besonders relevant. Das betrifft u. a. auch ein mögliches Risiko durch die Anästhesie. Daher sollte gerade bei einer Linsenextraktion der Tropfanästhesie oder eine kombinierte Tropf- und intrakamerale Anästhesie gegenüber der peribulbären/retrobulbären Anästhesie der Vorzug gegeben werden [7, 8]. Außerdem sollten bei der Entscheidung zur Operation das Patientenprofil und die individuellen Risikofaktoren bedacht werden [1]. Hier seien vor allem die hochmyopen Augen erwähnt, bei denen ein Risiko einer Pseudophakieamotio von rund 2 % in einer retrospektiven Auswertung von über 2 000 Patienten ermittelt wurde [13]. Das Risiko steigt, wenn an dem zu operierenden Auge noch keine hintere Glaskörperabhebung vorliegt oder im Verlauf eine YAG-Kapsulotomie erfolgen muss. Generell ist das Risiko für eine Pseudophakieamotio bei Kataraktoperation vor dem 60. Lebensjahr erhöht [4].

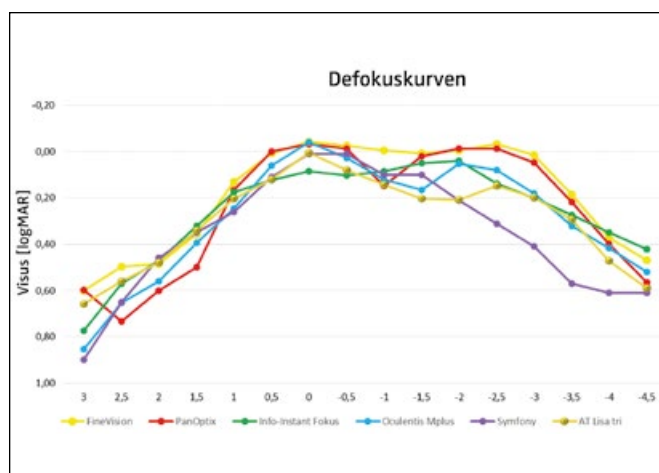


Abbildung 1: Anhand der Defokuskurven lässt sich für die Multifokallinsen anschaulich die Funktionalität in Abhängigkeit von der Entfernung eines Betrachtungsgegenstands visualisieren. In unseren eigenen Untersuchungen ergab sich vor allem für die trifokalen presbyopiekorrigierenden Linsen (FineVision®, PanOptix®, ATLisa tri®) ein Visus von >0,63 über einen Bereich von +1,0 bis -3,5 Dioptrien. Dadurch ist ein brillenunabhängiger Alltag in allen Entfernungen möglich.

### Linsenextraktion als antiglaukomatöse Therapie

In Abhängigkeit von der Art der Glaukomerkrankung kann eine Augeninnendrucksenkung durch die Linsenextraktion von 1 – 40 mmHg erzielt werden. Ein akuter Winkelblock bzw. ein Auge, bei dem die Gefahr eines „Glaukomanfalls“ (z. B.

phakomorphe Engwinkelsituation) besteht, stellen eine Indikation zum Austausch der klaren Linse dar. Bei einem primär hyperopen Auge mit engem Kammerwinkel und eher flacherer Vorderkammer sollte frühzeitig eine Kataraktoperation vorgenommen werden. Eine antiglaukomatöse Therapie sollte nach jeder Kataraktoperation re-evaluiert werden.

Eine weitere Indikation zur Extraktion der klaren Linse stellt die Notwendigkeit einer Senkung des Augeninnendrucks dar. Der Einfluss der Linsenextraktion auf die Entwicklung des Augeninnendrucks hängt besonders von der Anatomie des Auges sowie von der Art der Glaukomerkrankung ab. Der Literatur ist zu entnehmen, dass im Schnitt eine Senkung von 1–5 mmHg bei Vorliegen eines chronischen Offenwinkelglaukoms (POWG) erreicht wird, bei chronischem Engwinkelglaukom von 4–12

mmHg und bei akutem Winkelblock von 20–40 mmHg [12]. Bei letzterem stellt die Linsenextraktion in unserer Klinik inzwischen die Therapie der Wahl dar. Sie ist aufgrund der sehr guten Ergebnisse und der langfristigen und endgültigen Ursachenbehebung der YAG-Iridotomie vorzuziehen. Dies unterstützen auch die Ergebnisse der EAGLE-Studie [2]. Dass Patienten mit primär engem Kammerwinkel in mehrfacher Hinsicht von einer Linsenextraktion profitieren, konnten wir ebenso bei unseren eigenen Patienten nachweisen – hier wurden eine signifikante Tensiosenkung und ein Visusanstieg erreicht (Abbildungen 2a und 2b). Außerdem konnte die medikamentöse Glaukomtherapie um durchschnittlich einen Wirkstoff reduziert und eine Refraktionsoptimierung in Richtung postoperativer Emmetropie (bei primär eher hyperoper Ausgangssituation) er-

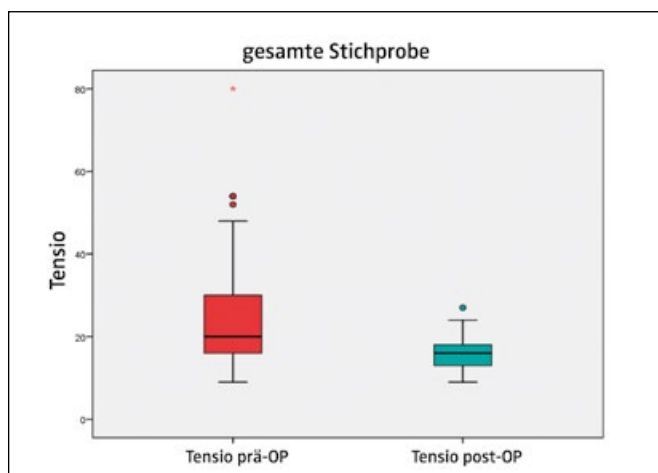


Abbildung 2a: Bei n=60 Patienten mit primär engem Kammerwinkel kam es durch die Linsenextraktion zu einer signifikanten Tensio-reduktion von zirka 3 mmHg ( $p < 0,001$ ).

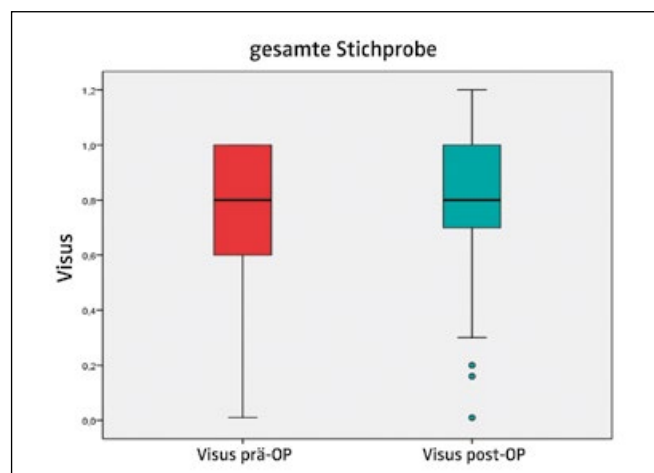


Abbildung 2b: Bei n=60 Patienten mit primär engem Kammerwinkel kam es durch die Linsenextraktion zu einer signifikanten Visus-verbesserung ( $p = 0,02$ ), obwohl die Indikation zur Operation nicht primär die Visusverschlechterung durch eine Linsen trübung war.

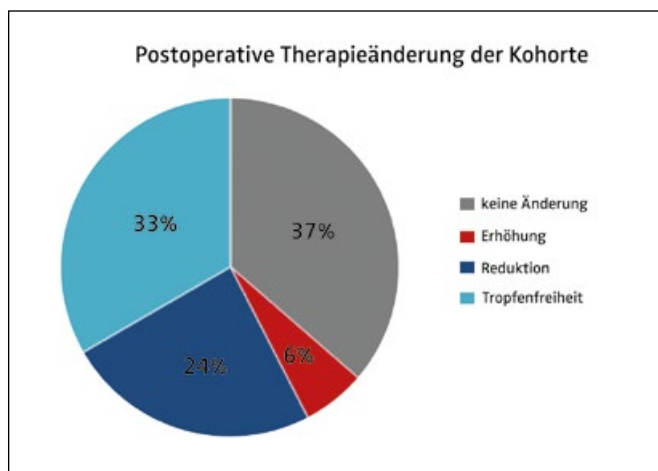


Abbildung 3: Bei einer retrospektiven Analyse von 64 Patienten nach Kataraktextraktion mit präoperativ behandeltem primär chronischem Offenwinkelglaukom konnte bei 57 % der Patienten die Therapie um zirka einen Wirkstoff durch die Operation reduziert werden. Dadurch benötigten 33 % der Patienten nach der Operation keine Augentropfen.

zielt werden. Patienten mit primär chronischem Offenwinkelglaukom konnten ebenfalls ihre medikamentöse Glaukomtherapie um durchschnittlich einen Wirkstoff reduzieren – im Vergleich zur präoperativen Situation. Dadurch gelangte zirka ein Drittel der Kataraktpatienten mit chronischem POWG durch die Operation zu einer Tropffreiheit (Abbildung 3), wobei es sich hierbei lediglich um Auswertungen innerhalb des ersten postoperativen Jahres handelt und davon auszugehen ist, dass dieser Effekt nicht grundsätzlich langfristig erhalten bleibt.

### Fazit

Als Operateur sollte man sich bei jeglicher Indikation zur Linsenextraktion aller drei Wirkkomponenten des Eingriffs bewusst sein und diese beachten. So gilt es, bei einer Kataraktoperation nicht nur die Visusverbesserung im Blick zu haben,

sondern zugleich auch die refraktiven Komponente und daher die Biometrie und Linsenauswahl zu beachten. Bei gleichzeitigem Vorliegen eines Glaukoms sollte die drucksenkende Komponente bedacht, um gegebenenfalls die antiglaukomatöse Therapie reduzieren zu können. Bei einem refraktiven Linsenaustausch der klaren Linse sollte der Patient besonders ausführlich auf mögliche Nebenwirkungen hingewiesen werden. Zudem müssen in diesem Fall die zusätzlichen ophthalmologischen Umstände hinsichtlich einer Risikoeinschätzung in die Operationsentscheidung eingeschlossen werden.

Heutzutage kann aufgrund der fortgeschrittenen Techniken und Technologien in der Linsen Chirurgie eine frühzeitige Linsenextraktion durchgeführt werden. Dies muss in Abhängigkeit von Indikation und Bedürfnis des Patienten unter Abwägung der Risiken durchgeführt werden.

### Literatur

1. Alio JL, Grzybowski A, Romaniuk D et al (2014) Refractive lens exchange in modern practice: when and when not to do it? *Eye and Vision* 1: 10
2. Azuara-Blanco A, Burr J, Ramsay C et al (2016) Effectiveness of early lens extraction for the treatment of primary angle-closure glaucoma (EAGLE): a randomised controlled trial. *Lancet* 388: 1389–1397
3. Cochner B, Boutillier G, Lamard M et al (2018) A comparative evaluation of a new generation of diffractive trifocal and extended depth of focus intraocular lenses. *J Cataract Refract Surg* 34: 507–514
4. Daien V, Korobelnik J-F, Delcourt C et al (2017) French medical-administrative database for epidemiology and safety in ophthalmology (EPISAFE): The EPISAFE collaboration program in cataract surgery. *Ophthalmic Res* 58: 67–73
5. Endophthalmitis Study Group, European Society of Cataract & Refractive Surgeons (2007) Prophylaxis of postoperative endophthalmitis following cataract surgery: results of the ESCRS multicenter study and identification of risk factors. *J Cataract Refract Surg* 33: 978–988
6. Guo X, Sun Y, Zhang B et al (2014) Medium-term visual outcomes of apodized diffractive multifocal intraocular lens with +3,00 dpt addition power. *J Ophthalmol* 2014: 247829
7. Liekfeld A (2016) Tropfanästhesie oder Peribulbäranästhesie: Welches ist Ihr Routineverfahren – und warum? *Tropfanästhesie: Nur Vorteile für den Patienten. OPHTHALMO-CHIRURGIE* 28: 181–182
8. Liekfeld A (2020) Mehr Mut bei der Routine-Anästhesie reduziert das Risiko für den Patienten – ein Plädoyer für die topische Anästhesie in der Kataraktchirurgie. *OPHTHALMO-CHIRURGIE* 32: 9–10
9. Liu Y-C, Wilkins M, Kim T et al (2017) Cataracts. *Lancet* 390: 600–612
10. Lundström M, Stenevi U (2016) Indications for cataract surgery in a changing world. *Acta Ophthalmol* 94: 9
11. Mamalis N, Brubaker J, Davis D et al (2008) Complications of foldable intraocular lenses requiring explantation or secondary intervention – 2007 survey update. *J Cataract Refract Surg* 34: 1584–91
12. Melancia D, Abegao Pinto L, Marques-Neves C (2015) Cataract surgery and intraocular pressure. *Ophthalmic Res* 53: 141–148
13. Neuhann IM, Neuhann TF, Heilmann H et al (2008) Retinal detachment after phacoemulsification in high myopia: analysis of 2356 cases. *J Cataract Refract Surg* 34: 1644–1657
14. Oliveira RF, Vargas V, Plaza-Puche AB et al (2020) Long-term results of a diffractive trifocal intraocular lens: Visual, aberrometric and patient satisfaction results. *Eur J Ophthalmol* 30: 201–208
15. Olson T (2007) Calculation of intraocular lens power: a review. *Acta Ophthalmol Scand* 85: 472–485
16. de Vries NE, Nuijts RMMA (2013) Multifocal intraocular lenses in cataract surgery: Literature review of benefits and side effects. *J Cataract Refract Surg* 39: 268–278
17. Wilkins MR et al (2013) Randomized trial of multifocal intraocular lenses versus monovision after bilateral cataract surgery. *Ophthalmology* 120: 2449–2455
18. Woodward MA, Randleman JB, Stulting RD (2009) Dissatisfaction after multifocal intraocular lens implantation. *J Cataract Refract Surg* 35: 992–997

### Korrespondenzadresse:



Prof. Dr. med. habil. Anja Liekfeld  
Augenklinik  
Klinikum Ernst von Bergmann gGmbH  
Charlottenstr. 72  
14467 Potsdam  
anja.liekfeld@kliniumevb.de